

УДК 612.82/83

DOI: 10.31651/2076-5835-2018-1-2019-1-91-102

Філімонова Н. Б.<sup>1</sup>, Макачук М. Ю.<sup>1</sup>, Зима І. Г.<sup>1</sup>,  
Кальниш В. В.<sup>2</sup>, Чебуркова А. Ф.<sup>1</sup>, Торгалю Є. О.<sup>1</sup>

<sup>1</sup>Київський національний університет імені Тараса Шевченка, Київ

<sup>2</sup>ДУ «Інститут медицини праці ім. Ю. І. Кундієва НАМН України»

## ОСОБЛИВОСТІ МІЖРЕГІОНАЛЬНОЇ ВЗАЄМОДІЇ У ГОЛОВНОМУ МОЗКУ БІЙЦІВ З ЧЕРЕПНО-МОЗКОВИМИ ТРАВМАМИ ПІД ЧАС ТЕСТУВАННЯ ВІЗУАЛЬНОЇ ОПЕРАТИВНОЇ ПАМ'ЯТІ НА СКЛАДНІ СТИМУЛИ

Черепно – мозкові травми (ЧМТ) викликають різноманітні когнітивні порушення, які полягають в погіршенні пам'яті, уваги, наявності проблем стосовно сприйняття та розуміння інформації, у зниженні когнітивного (свідомого) контролю та прийнятті імпульсивних рішень, тощо. В даній роботі ключовою мотивацією для дослідження об'єму оперативної пам'яті є те, що він є предиктором інтелекту та корелює із здатністю пригнічувати небажані, нав'язливі думки та спогади. Тому, метою даної роботи було визначити ефективність візуальної оперативної пам'яті при сприйнятті складних стимулів (ВОПс), визначити нейромережі та відповідні структури головного мозку, які при цьому задіяні у військовослужбовців ЗСУ, які отримали ЧМТ під час бойових дій на сході України (в подальшому – бійців з ЧМТ). В обстеженні взяли участь 16 добровольців-чоловіків, правші, віком 18–21 роки, без скарг на здоров'я – студенти Київського національного університету імені Тараса Шевченка (контрольна група) та 17 добровольців-чоловіків, правші, віком 27–43 роки, бійці з ЧМТ – пацієнти ДУ «Інститут медицини праці ім. Ю. І. Кундієва НАМН України». При тестуванні ВОПс в групі бійців з черепно-мозковими травмами і точність, і час реакції були значуще гіршими, порівняно з контрольною групою: 0,44 [0,32;0,48] відносна кількість помилок vs. 0,28[0,23;0,36] відносна кількість помилок\*; час реакції 1326 [1056;1588] мс vs. 921[767;999]мс\*\*. ЕЕГ-дослідження, когерентний аналіз та аналіз диполів активності головного мозку з використанням програми Loreta показали, що в контрольній групі при підвищеному рівні когнітивного навантаження мнемонічні та виконавчі функції були залежними від спільної фронто – парієтальної нейромережі, в якій здійснювалась інтеграція, координація, прогнозування та управління відповідними процесами (стратегічна система прийняття рішення), в той час, як у бійців з ЧМТ виявлена окципітально-парієтальна система зберігання інформації за виділеними ознаками та уявного планування моторної відповіді (асоціативна система прийняття рішення).

**Ключові слова:** візуальна оперативна пам'ять, стимули підвищеного рівня складності, черепно-мозкова травма, контузія, ЕЕГ, когерентність, LORETA.

**Постановка проблеми.** Черепно – мозкові травми (ЧМТ) викликають різноманітні когнітивні порушення, які полягають в погіршенні пам'яті, уваги, наявності проблем стосовно сприйняття та розуміння інформації, у зниженні когнітивного (свідомого) контролю та прийнятті імпульсивних рішень, тощо. Найбільшого поширення такі розлади набули в сучасній Україні внаслідок війни на її сході. Нажаль, як контузіям, так і струсам головного мозку, які військовослужбовці отримують під час бойових дій, не завжди приділяють достатньої уваги, хоча такі травми мають значні віддалені наслідки для стану когнітивних функцій. Відомо, що об'єм оперативної пам'яті є предиктором інтелекту [1]. Також дуже важливим фактом є те, що обсяг короточасної пам'яті корелює із здатністю пригнічувати небажані, нав'язливі думки та спогади [2]. Нажаль, саме пам'ять є однією з функцій, порушення якої найчастіше зустрічається після ЧМТ [3]. Вплив такого порушення виявляється

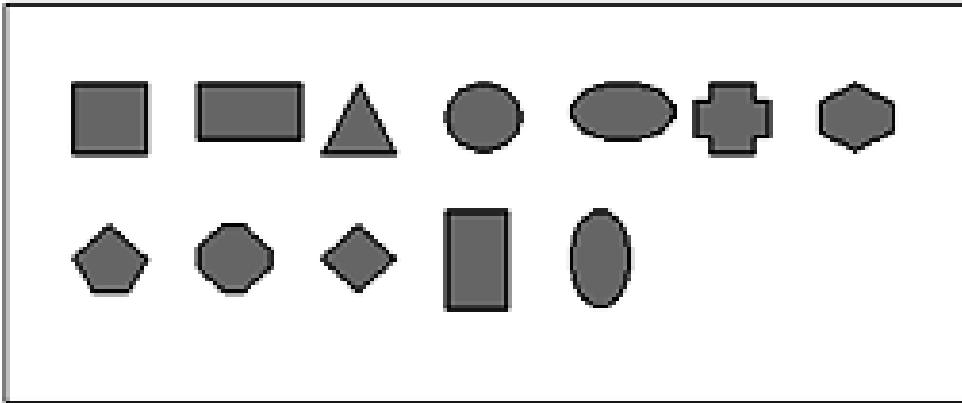
довгостроковим та виснажливим і таким, що важко піддається реабілітації та має наслідки для широкого спектру когнітивних функцій [4].

**Аналіз останніх публікацій.** Вербальна пам'ять є більш збереженою при ураженнях головного мозку, ніж візуальна оперативна пам'ять [3]. Питання, чому саме цей вид оперативної пам'яті є найбільш уразливим при ЧМТ потребує подальшого дослідження. В роботі [5] було виявлено, що при тестуванні візуальної оперативної пам'яті (ВОП) на прості геометричні фігури, час реакції в групі бійців з ЧМТ був значуще більшим, ніж в контрольній групі, хоча значущих відмінностей між відносною кількістю помилок не було знайдено. В групі бійців з ЧМТ також був виявлений міжпівкульний взаємозв'язок в соматосенсорній корі, причому замість вищого контролю за процесами кодування, утримання та відновлення інформації зі сторони фронтальної кори, контроль за процесами візуальної оперативної пам'яті, ймовірно, брали на себе вищі асоціативні зони парієтальної кори, які в більшій мірі спирались на пошук та використання як нових, так і знайомих стимулів за їх ознаками. Як показано в [6], при ЧМТ набряк та ураження нейронів призводить до порушень при обробці сигналів на рівні нейронної мережі, при чому саме час реакції, а не точність свідчать про ступінь пошкодження такої мережі. Як нами і було виявлено, нейромережі, в рамках яких були реалізовані процеси ВОП, в групі бійців з ЧМТ відрізнялись від контрольних, але вони забезпечили таку ж саму точність запам'ятовування, тобто вони компенсували отримані ураження. Тому виникають питання, як ураження мозку впливає на можливість оперувати складною інформацією, які нейромережі формуються у бійців з ЧМТ при запам'ятовуванні візуальних стимулів підвищеного рівня складності і чи можуть вони забезпечити точність запам'ятовування таку саму, як і в контрольній групі?


**Метою** даної роботи було визначити ефективність візуальної оперативної пам'яті на складні стимули (ВОПс), визначити нейромережі та відповідні структури головного мозку, які при цьому у військовослужбовців ЗСУ, які отримали ЧМТ під час бойових дій на сході України.

### **Матеріал та методи**

В обстеженні взяли участь 16 добровольців-чоловіків, правші, віком 18-21 роки, без скарг на здоров'я – студенти КНУ імені Тараса Шевченка (контрольна група) та 17 добровольців-чоловіків, правші, віком 27-43 роки, бійці з ЧМТ – пацієнти Інституту медицини праці ім. Ю. І. Кундієва НАМН України. Всі обстежувані були поінформовані стосовно схеми проведення обстежень і надали письмову згоду відповідно до Гельсінської етичної декларації. В усіх обстежуваних реєстрували електроенцефалограму (ЕЕГ) до початку обстеження (по 3 хв фоновий запис із закритими та відкритими очима) і під час проходження комп'ютерних тестів ВОП та ВОПс. В тесті ВОП обстежуваному для запам'ятовування пред'являлась деяка множина простих геометричних фігур (круг, еліпс, квадрат, ромб, та інш. (Рис.1)), кількість яких у цій множині послідовно зростала від 2 до 7. Певна кількість фігур у тесті повторювалась по 10 разів з випадковою комбінацією різних фігур. Час експозиції кожної множини фігур складав 1.5 с, після чого вони згасали, а через 1 с з'являлась тестова фігура стосовно якої необхідно було відповісти, чи була вказана фігура в попередній множині, для чого треба було правою рукою натиснути клавішу “/”, чи її там не було – для чого треба було натиснути лівою рукою клавішу “z”. Визначали середній час реакції (RT) та відносну кількість помилок (RE). В четвертому тесті ВОПс – за аналогічною до попереднього тесту схемою пред'являли фігури з двома ознаками – формою та способом заливки половини фігури (Рис.2). Таким чином, схема обстеження була побудована таким чином, що в кожному наступному тесті була задіяна одна додаткова функція порівняно з попереднім тестом.



**Рис.1.** Геометричні фігури, які пред'являлись в тесті ВОП



**Рис.2.** Геометричні фігури, які пред'являлись в тесті ВОПс

Для реєстрації та аналізу ЕЕГ використовували комплекс "Нейрон-Спектр-4/ВП" (НейроСофт, Росія). Запис ЕЕГ здійснювався монополярно, референтний електрод було розташовано на мочці вуха з кожної сторони, частота квантування ЕЕГ дорівнювала 500 Гц. Було використано мостикові посріблені електроди, які накладались за міжнародною системою 10–20 % у 16 стандартних відведеннях. У кожному відведенні для частотних діапазонів ЕЕГ – дельта- (0,5-3,9 Гц), тета- (4,0-7,9 Гц), альфа-1 (8,0-9,4 Гц), альфа-2 (9,5-10,5 Гц), альфа-3 (10,6-12,9 Гц) бета-1 (13,0-19,9 Гц), бета-2 (20,0-35,5 Гц), за допомогою програми "Нейрон-Спектр" обчислювались спектральні потужності та коефіцієнти когерентності. Аналіз дистантної синхронізації зон мозку при виконанні тестових завдань проводили за допомогою когерентного аналізу. Середнє значення функції когерентності залежить від наявності шуму у сигналах. Так, якщо він становить більше як 30-40%, стає проблемним виділення сигналу на фоні шуму і, як наслідок, твердження про високу синхронізацію в різних відведеннях. Крім того, для кожної гармоніки на межі двох сусідніх епох, що аналізуються, має місце не плавний перехід, а випадкові скачки амплітуди, тому, відповідно, - і фази, які відображаються в кроссфазі двох процесів і, як наслідок, в значеннях когерентності. Тим самим коефіцієнт когерентності дає завищену оцінку у відношенні ступеню синхронізації процесів, тому достовірною когерентність можна вважати тільки, якщо вона  $\geq 0,7$  [7]. Саме тому ми вважали синхронізацію достовірною тільки для тих пар відведень, для яких медіана  $\geq 0,7$ .

Крім того, в програмі нейровізуалізації LORETA було визначено координати диполів активності при виконанні тестового завдання для всіх частотних діапазонів відносно нуля.

Статистичний аналіз даних проводили за допомогою пакету STATISTICA 6.0 (StatSoft, USA, 2008). Критичний рівень значущості при перевірці статистичних гіпотез приймався рівним  $p=0,05$ . Нормальність розподілів змінних перевірялась тестом Шапіро – Вілка. Порівняльний аналіз проводили за критеріями Мана-Вітні, а для опису вибіркового розподілу вказували медіану (Me) і нижній (25 %) та верхній (75 %) квантилі: Me [25 %; 75 %]. Крім того, у програмі нейровізуалізації LORETA було визначено координати диполів активності головного мозку та відповідні мозкові структури під час виконання тестових завдань.

### Результати та обговорення

За результатами статистичного аналізу було виявлено, що при тестуванні ВОПс в групі бійців з ЧМТ і точність, і час реакції були значуще гіршими, порівняно з контрольною групою (Табл.1).

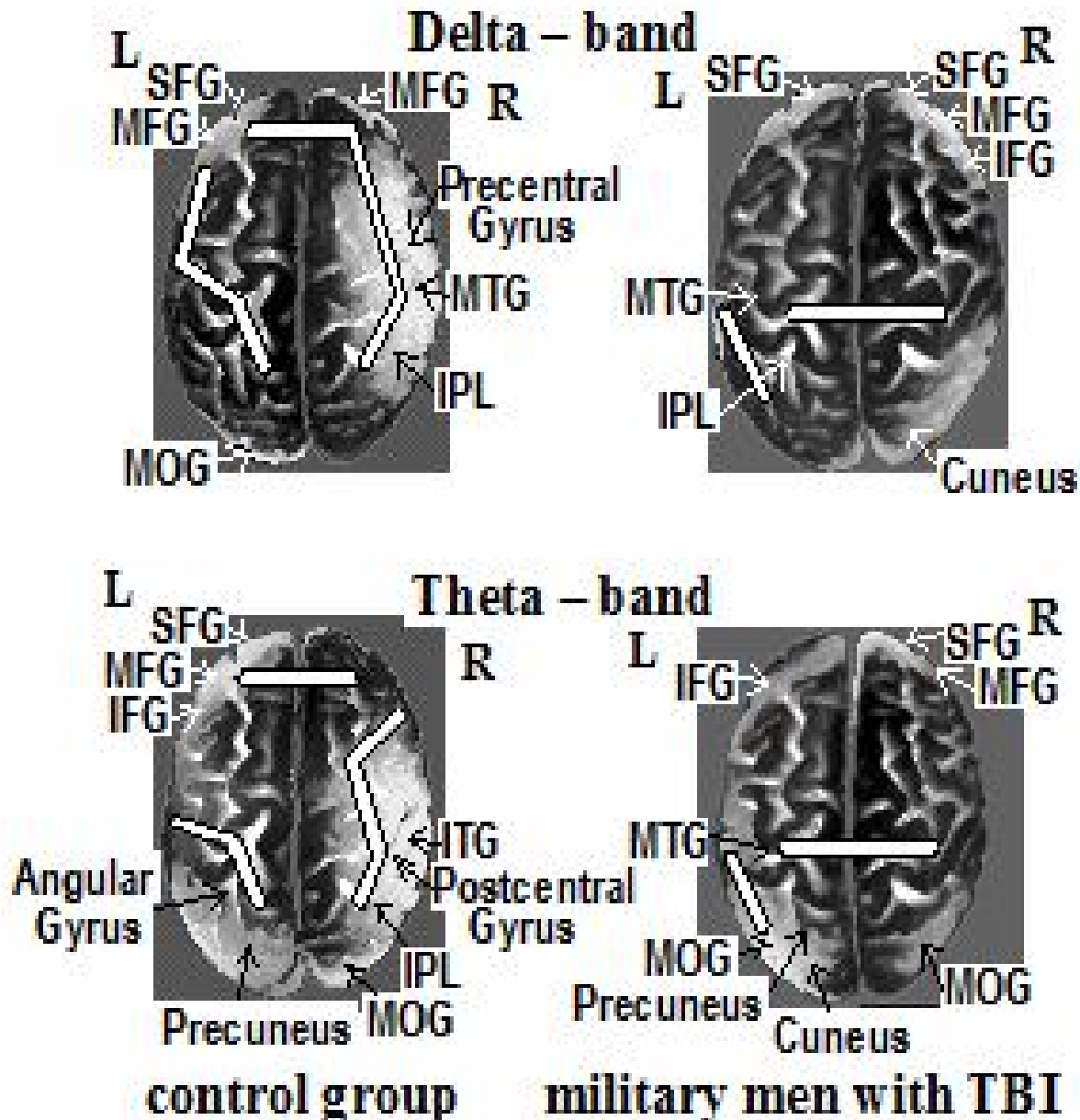
За результатами когерентного аналізу в контрольній групі в дельта- діапазоні було виявлено систему логіко-семантичного аналізу в скронево-парієтальній зоні лівої півкулі та систему прийняття рішення на основі обробки образної інформації в фронто-парієтальній зоні правої півкулі (Рис.3).

За даними [8] провідна роль префронтальної кори в процесах прийняття рішень реалізується в двох арбітражних системах. Перша – стабільна – забезпечує вибір дії, що базується на перцептивних сигналах, значеннях винагороди, які пов'язані із зовнішніми обставинами та є вбудованими в поведінкові акти. Друга – основна – на основі імовірного оцінювання якості рішення, забезпечує вибір остаточного рішення «он лайн» між використанням / корекцією раніше вивчених поведінкових актів та дослідженням / створенням нових для забезпечення адаптативної поведінки [8]. Реалізація поведінкового акту забезпечувалась узгодженою активацією соматосенсорної кори (Рис.3). В тета- та в альфа1- діапазонах в фронто-парієтальну мережу була залучена права фронтальна зона (Рис.3-4), яку пов'язують з процесами визначення цільового стимулу [9].

**Таблиця 1**

Ефективність виконання когнітивних тестів

Показник	Група бійців з ЧМТ (n=17)	Контрольна група (n=16)	p - level
ВОП RT, мс	1270 [986;1682]	878[776;1020]	(U=57;p=0,005)**
ВОП RE	0,34 [0,28;0,42]	0,27[0,25;0,38]	(U=97;p=0,199)
ВОПс RT, мс	1326 [1056;1588]	921[767;999]	(U=49;p=0,001)**
ВОПс RE	0,44 [0,32;0,48]	0,28[0,23;0,36]	(U=75;p=0,015)*



**Рис.3.** Синхронізація активності головного мозку та диполі активності під час тестуванні ВОПс в контрольній групі (control group) та в групі бійців з ЧМТ (military men with TBI) в дельта – та тета – діапазонах

В альфа- та бета- діапазонах у обстежуваних контрольної групи було виявлено активацію латералізованих центрально-паретальних нейромереж (Рис.4-5), тобто запам'ятовування складних візуальних стимулів відбувалось в розподілених нейромережах, які поступово перетворювала вхідну інформацію то формували відповідну реакцію [10]. Така система утворювала декілька рівнів кортикальної ієрархії: від сенсорних регіонів правої потиличної зони, в яких прості риси стимулів кодуються та узагальнюються у відповідні уявлення до регіонів префронтальної та фронтальної кори, де ці уявлення трансформуються для керування майбутніми поведінковими діями [10]. Виявлені довгодистантні когерентності узгоджуються з уявленнями про модуляцію top-down контролю префронтальною корою, яка є

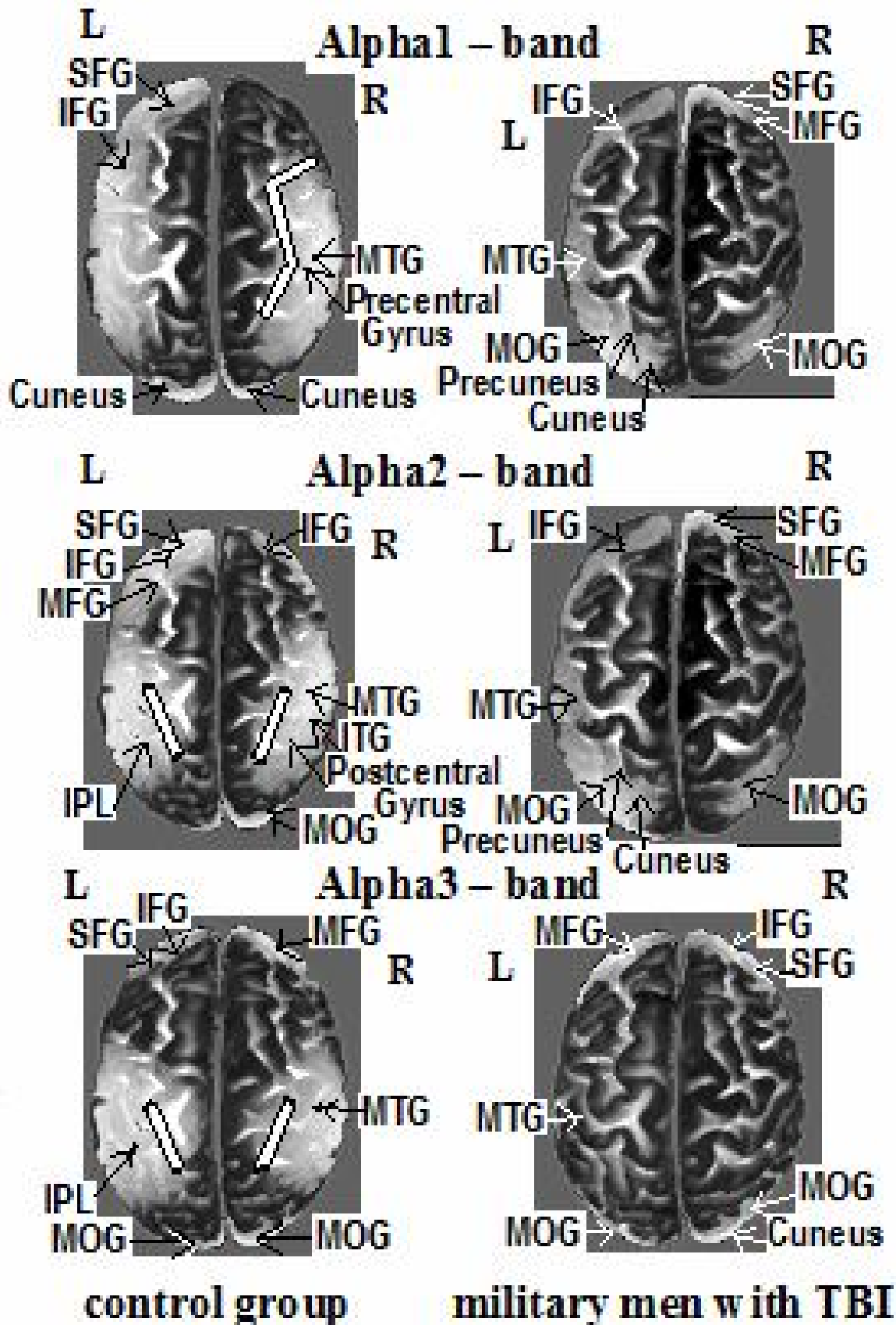
причинно-наслідковим зв'язком між ранніми процесами уваги та сприйняття інформації та подальшою поведінковою продуктивністю. Активація префронтальної кори в тета-діапазоні забезпечує довгодистантну комунікацію між процесами управління в префронтальній корі з представленням об'єктів в тім'яній зоні, що забезпечує мнемонічну обробку інформації. ВОПс потребує залучення відповідних ділянок мозку в локальні та великомасштабні нейромережі. За даними [11], механізмом координації при цьому служать низькі частоти, які є знаряддям створення широкомасштабної комунікації за рахунок фазової синхронізації високочастотних складових. Узгодженість нейромереж в тета- та альфа-діапазонах здійснює керування цілеспрямованою поведінкою [11, 12].

Когерентний аналіз показав, що на відміну від контрольної групи, в якій області фронтальної та парієтальної кори зв'язувались в скоординовані системи, специфічні для різних завдань, в групі бійців з ЧМТ синхронізація в дельта- та тета-діапазонах в соматосенсорній корі залишалась незмінною в тестах визначення як простої сенсомоторної реакції, реакції вибору, ВОП [5,13,14], так і ВОПс (Рис.3-4). Можливо це було пов'язано з ураженням білої речовини, при пошкодженні якої знижується здатність аксонів до генерації послідовності імпульсів, що знижує можливість передачі інформації в нейромережах [6]. Такі порушення можуть перешкоджати створенню саме глобальних нейромереж.

У той час, як у контрольній групі під час запам'ятовування складних стимулів спостерігалась активація в усіх спектральних діапазонах (Рис.3-5), у бійців з ЧМТ найвища активність була виявлена тільки в бета1 – діапазоні, що свідчило про високий рівень уваги, але низький рівень процесів обробки інформації. Крім того, виявлена порівняно слабша активність в альфа-діапазоні може свідчити про знижену можливість обстежуваних виділяти необхідні елементи із зовнішнього середовища для запам'ятовування. В роботі [3] показано, що при травмах головного мозку відбувається втрата об'єму сірої та білої речовини в регіонах, що опосередковують пам'ять та увагу. Так, зменшення сірої речовини, особливо в лобових та тім'яних зонах, корелювало з більшою кількістю помилок та зниженням рівня уваги [3].

За результатами LORETA було виявлено, що в контрольній групі запам'ятовування складних візуальних стимулів активізувало вербальні процеси прийняття рішення, виконавчого контролю (I MFG) та координації поведінки з сенсорною системою (I SFG) (Табл.2). При цьому також було виявлено активацію в MOG. MOG – це комплексна зона, що залучена до реалізації багатьох мозкових функцій: вона бере участь у мовних схемах, у візуальній схемі, включаючи зону BA18, та у деяких виконавчих функціях, які суттєво пов'язані з префронтальними областями. Зона r MTG залучена до інтеграції зорових елементів в цілісний образ [15], в той час як ліва скронева зона залучена до вербального семантичного аналізу. Організація візуальної інформації під bottom – up контролем (а це активація саме в альфа-діапазоні) забезпечує зберігання інформації за виділеними ознаками та визначення чи є інформація новою або відомою [16].

У той же час, отримані результати за програмою LORETA свідчать, що бійці з ЧМТ намагались запам'ятовувати такі стимули більшою мірою із залученням зон зорової кори (Табл.2).



**Рис.4.** Синхронізація активності головного мозку та диполі активності під час тестуванні ВОПс в контрольній групі (control group) та в групі бійців з ЧМТ (military men with TBI) в альфа – діапазоні

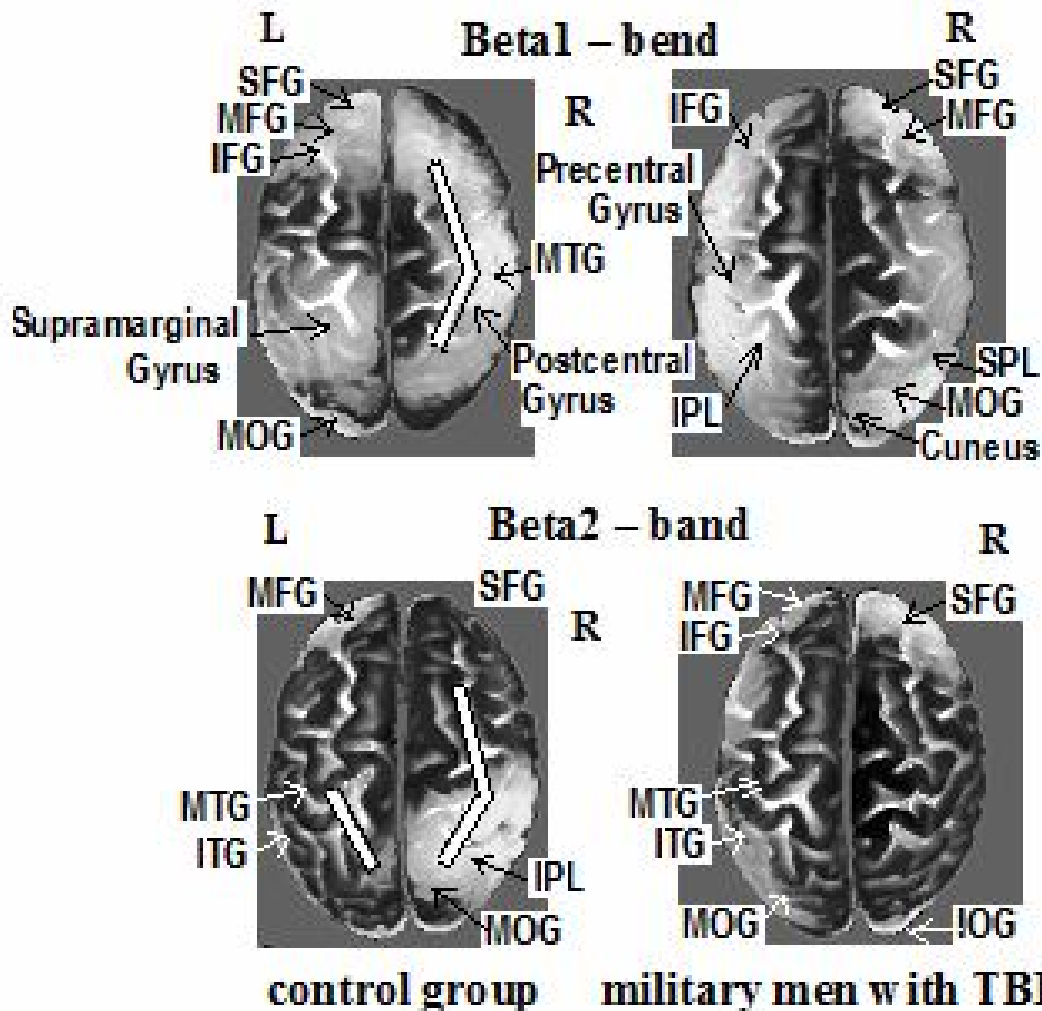
Таблиця 2

Координати диполів активності головного мозку за результатами програми  
Loreta при тестуванні ВОПс

Діапазон	Диполі активності в контрольній групі	Диполі активності в групі бійців з ЧМТ
дельта	SFG (BA11) (-20,65,-10), MFG (BA11) (35,60,-10), MFG (BA11) (-35,60,-10), Precentral Gyrus (BA6) (45,-5,60), IPL (BA40) (65,-30,40), MTG (BA21) (65,-50,-10), MOG (BA19) (-20,-100,10)	SFG (BA11) (20,65,-10), SFG (BA11) (-15,65,-15), MFG (BA11) (45,50,-10), IFG (BA47) (50,45,-10), IPL (BA40) (-65,-45,25), MTG (BA21) (-60,0,-25), Cuneus (BA18) (5,-100,15)
тета	SFG (BA11) (-20,65,-10), IFG (BA46) (-50,40,-10), MFG (BA10) (-45,50,5), IPL (BA40) (60,-35,50), Angular Gyrus (BA39) (-50,-70,35), Postcentral Gyrus (BA2) (60,-25,50), Precuneus (BA19) (35,-85,35), ITG (BA21) (65,-5,-20), MOG (BA18) (20,-100,5)	SFG (BA10) (25,65,-5), IFG (BA47) (-50,45,-10), MFG (BA11) (10,65,-15), Precuneus (BA19) (-35,-80,40), MTG (BA21) (-55,10,-25), MOG (BA18) (20,-100,0), MOG (BA18) (-20,100,0), Cuneus (BA18) (-15,-100,5)
альфа1	SFG (BA11) (-20,65,-10), MFG (BA11) (-35,60,-10), IFG (BA47) (-50,45,-10), IFG (BA47) (55,30,0), Postcentral Gyrus (BA1) (55,-20,55), IPL (BA20) (-60,-40,40), ITG (BA20) (65,-25,-20), MTG (BA21) (55,10,-30), MOG (BA19) (30,-95,10)	SFG (BA10) (25,65,-5), IFG (BA47) (-50,45,-10), MFG (BA11) (10,65,-15), Precuneus (BA19) (-35,-80,40), MTG (BA21) (-55,10,-25), MOG (BA18) (20,-100,0), MOG (BA18) (-20,100,0), Cuneus (BA18) (-15,-100,5)
альфа2	SFG (BA11) (-20,65,-10), MFG (BA11) (-35,60,-10), IFG (BA47) (-50,45,-10), IFG (BA47) (55,30,0), Postcentral Gyrus (BA1) (55,-20,55), IPL (BA20) (-60,-40,40), ITG (BA20) (65,-25,-20), MTG (BA21) (55,10,-30), MOG (BA19) (30,-95,10)	SFG (BA10) (25,65,-5), IFG (BA47) (-50,45,-10), MFG (BA11) (10,65,-15), Precuneus (BA19) (-35,-80,40), MTG (BA21) (-55,10,-25), MOG (BA18) (20,-100,0), MOG (BA18) (-20,100,0), Cuneus (BA18) (-15,-100,5)
альфа3	SFG (BA11) (-20,65,-10), IFG (BA47) (-50,45,-10), MFG (BA10) (5,65,5), IPL (BA40) (-65,-40,35), MTG (BA21) (50,10,-40), MOG (BA19) (-45,-85,-5), MOG (BA18) (20,-100,5)	SFG (BA10) (25,65,-5), IFG (BA47) (-50,45,-10), MFG (BA11) (10,65,-15), Precuneus (BA19) (-35,-80,40), MTG (BA21) (-55,10,-25), MOG (BA18) (20,-100,0), MOG (BA18) (-20,100,0), Cuneus (BA18) (-15,-100,5)
бета1	SFG (BA11) (-15,54,-15), IFG (BA47) (-50,45,-10), MFG (BA11) (-5,65,-15), Postcentral Gyrus (BA1) (55,-20,44), Supramarginal Gyrus (BA40) (-60,-55,35), MTG (BA21) (70,-25,-5), MOG (BA19) (-30,-95,15)	SFG (BA11) (15,65,-15), MFG (BA11) (5,65,-15), IFG (BA47) (-50,45,-10), Precentral Gyrus (BA6) (-55,-5,50), MOG (BA19) (45,-85,10), Cuneus (BA18) (5,-100,5)
бета2	SFG (BA11) (20,65,-15), MFG (BA10) (-10,65,0), IPL (BA40) (-55,-45,50), ITG (BA20) (-65,-20,-20), MTG (BA37) (-60,-65,5), MTG (BA37) (60,-65,5), MOG (BA18) (20,-100,5), MOG (BA19) (-30,-95,-15)	SFG (BA11) (15,65,-15), MFG (BA10) (-5,65,0), IFG (BA45) (-60,15,20), ITG (BA37) (-60,-65,-10), MTG (BA21) (-65,-40,-20), IOG (BA19) (45,-85,-10), MOG (BA19) (-30,-95,10), MOG (BA18) (20,-100,5)



Насьогодні зорову кору розглядають як «дошку», на якій можуть генеруватися уявні образи (образи de novo), та яка використовується під час мнемонічних процесів, надаючи відповідний контекст [17]. Зони r SFG та l SFG також беруть участь в контурі обробки зорової інформації в ВА18/19 [18]. Роль префронтальної кори у інтеграції різних форм інформації в оперативній пам'яті може бути підставою для її унікального внеску у пізнання високого рівня, яке вимагає гнучких психічних уявлень, в той час, як активація парієтальної кори спостерігається при обробці не інтегрованих уявлень [19].



**Рис.5.** Синхронізація активності головного мозку та диполі активності під час тестуванні ВОПс в контрольній групі (control group) та в групі бійців з ЧМТ (military men with TBI) в бета – діапазоні

Таким чином, у контрольній групі за підвищеного рівня когнітивного навантаження мнемонічні та виконавчі функції були залежними від спільної фронто – парієтальної нейромережі, в якій здійснювалась інтеграція, координація, прогнозування та управління відповідними процесами (стратегічна система прийняття рішення), в той час, як у бійців з ЧМТ зниження активності головного мозку фактично вказувало на неспроможність компенсувати відсутність фронто – парієтальної синхронізації шляхом підвищення рівня уваги до візуальних стимулів, що і призводило до значуще більшої кількості помилок та більшого часу виконання завдання. Треба зазначити, що при ЧМТ в більшій мірі відбувається пошкодження довгодистантних фронто – парієтальний зв'язків, які реалізовані коротко-ланцюговими шляхами зв'язування, а окципітально – парієтальна система, яка представлена розщепленими довгими асоціативними волокнами [6],

виявляється більш збереженою. В наших обстеженнях вплив ЧМТ найбільше проявився саме при оперуванні складною інформацією, оскільки саме фронтальна кора забезпечує інтеграцію різнорідної інформації в єдиний образ та прийняття збалансованого рішення. Товар-Moll зі спіавт. [20] було показано, що пластичність мозку при вроджених дефектах мозолистого тіла проявляється в створенні альтернативних шляхів для міжпівкульної взаємодії, в тому числі в парієтальній корі. Тому, можливо зробити припущення, що патологічні процеси при ЧМТ породжують часткову компенсацію виконавчої функції фронтальної кори за допомогою окципітально-парієтальної системи зберігання інформації за виділеними ознаками та уявного планування моторної відповіді (асоціативна система прийняття рішення).

### Висновки

При тестуванні візуальної оперативної пам'яті на складні стимули в групі бійців з черепно-мозковими травмами виявлено, що і точність, і час реакції були значуще гіршими, порівняно з контрольною групою. В контрольній групі при підвищеному рівні когнітивного навантаження мнемонічні та виконавчі функції були залежними від спільної фронтально-парієтальної нейромережі, в якій здійснювалась інтеграція, координація, прогнозування та управління відповідними процесами (стратегічна система прийняття рішення), в той час, як у бійців з ЧМТ при запам'ятовуванні складних геометричних фігур домінувала окципітально-парієтальна система зберігання інформації за виділеними ознаками та уявного планування моторної відповіді (асоціативна система прийняття рішення).

### Література

1. Wongupparaj P., Kumari V., Morris R.G. The relation between a multicomponent working memory and intelligence: The roles of central executive and short-term storage functions. *Intelligence*. 2015. Vol. 53. P. 166–180.
2. Brewin C.R., Beaton A. Thought suppression, intelligence, and working memory capacity. *Behav Res Ther*. 2002. Vol. 40, No 8. P. 923–930.
3. Lauer J., Moreno-Lopez L., Manktelow A., Carroll E.L., Outtrim J.G., Coles J.P., Newcombe V.F., Sahakian B.J., Menon D.K., Stamatakis E.A. Neural correlates of visual memory in patients with diffuse axonal injury. *Brain Inj*. 2017. Vol. 31, No 11. P. 1513–1520.
4. Shum D.H., Harris D., O'Gorman J.G. Effects of severe traumatic brain injury on visual memory. *J Clin Exp Neuropsychol*. 2000. Vol. 22, No1. P. 25–39.
5. Книр О., Філімонова Н., Макарчук М., Зима І., Кальниш В., Чебуркова А. Особливості міжрегіональної мозкової взаємодії в зоровій оперативній пам'яті бійців з черепно-мозковими травмами. *Науковий вісник Східноєвропейського національного університету імені Лесі Українки. Серія: Біологічні науки*. 2018. № 8(381). С.75–85.
6. Maia P.D., Kutz J.N. Reaction time impairments in decision-making networks as a diagnostic marker for traumatic brain injuries and neurodegenerative diseases. *Comput Neurosci*. 2017. Vol. 42, No3. P. 323–347.
7. Кулаичев А.П. Об информативности когерентного анализа. *Журнал высшей нервной деятельности*. 2009. № 59. С. 766–775.
8. Domenech P., Koechlin E. Executive control and decision-making in the prefrontal cortex. *Curr Opin Behav Sci*. 2015. Vol. 1. P. 101–106.
9. Hampshire A., Chamberlain S.R., Monti M.M., Duncan J., Owen A.M. The role of the right inferior frontal gyrus: inhibition and attentional control. *Neuroimage*. 2010. Vol. 50, No3. P. 1313–1319.
10. Christophel T.B., Klink P.C., Spitzer B., Roelfsema P.R., Haynes J.D. The distributed nature of working memory. *Trend Cogn Sci*. 2017. Vol. 21, No 2. P.111–124.
11. Daume J., Gruber T., Engel A.K., Frieze U. Phase-amplitude coupling and long-range phase synchronization reveal frontotemporal interactions during visual working memory. *J Neurosci*. 2017. Vol. 37, No2. P. 313–322.
12. Ranganath C., D'Esposito M. Directing the mind's eye: prefrontal, inferior and medial temporal mechanisms for visual working memory. *Curr Opin Neurobiol*. 2005. Vol. 15, No2. P.175–182.
13. Книр О., Філімонова Н., Макарчук М., Чебуркова А., Зима І., Кальниш В. Особливості міжрегіональної взаємодії у головному мозку бійців з черепно-мозковими травмами при здійсненні простої сенсомоторної реакції. *Вісник Київського національного університету імені Тараса Шевченка: Біологія*. 2018. № 75. С. 50–54.

14. Вознюк В., Філімонова Н., Макарчук М., Зима І., Горбунов О., Кальниш В. Регуляція серцевого ритму та активність головного мозку бійців з черепно-мозковими травмами та постратравматичним стресовим розладом при здійсненні реакції вибору. *Вісник Київського національного університету імені Тараса Шевченка: Проблеми регуляції фізіологічних функцій - 2018 - Вип. 25 - С.26-31.*
15. Gerlacha C., Aasidea C.T., Humphreys G.W., Gade A., Paulson O.B., Law I. Brain activity related to integrative processes in visual object recognition: bottom-up integration and the modulatory influence of stored knowledge. *Neuropsychologia*. 2002. Vol. 40, No 8. P. 1254–1267.
16. Slotnick S.D., Schacter D.L. The nature of memory related activity in early visual areas. *Neuropsychologia*. 2006. Vol. 44, No 14. P.2874–2886.
17. Albers A.M., Kok P., Toni I., Dijkerman H.C., deLange F.P. Shared representations for working memory and mental imagery in early visual cortex. *Curr Biol*. 2013. Vol. 23, No15. P. 1427–1431.
18. Ernst M., Nelson E.E., McClure E.B., Monk C.S., Munson S., Eshel N., Zarah E., Leibenluft E., Zametkin A., Towbin K., Blair J., Charney D., Pine D.S. Choice selection and reward anticipation: an fMRI study. *Neuropsychologia*. 2004. Vol. 42, No12. P. 1585–1597.
19. Prabhakaran V., Narayanan K., Zhao Z., Gabrieli J.D. Integration of diverse information in working memory within the frontal lobe. *Nat Neurosci*. 2000. Vol. 3, No 1. P.85–90.
20. Tovar-Moll F., Monteiro M., Andrade J., Bramati I.E., Vianna-Barbosa R., Marins T., et al. Structural and functional brain rewiring clarifies preserved interhemispheric transfer in humans born without the corpus callosum. *Proceedings of the National Academy of Sciences*. 2014. Vol. 111, No 21. P. 7843–7848.

#### References

1. Wongupparaj, P., Kumari, V., & Morris, R.G. (2015). The relation between a multicomponent working memory and intelligence: The roles of central executive and short-term storage functions. *Intelligence*, 53, 166-180. doi: 10.1016/j.intell.2015.10.007
2. Brewin, C. R., & Beaton, A. (2002). Thought suppression, intelligence, and working memory capacity. *Behav Res Ther*, 40(8), 923-930. doi:10.1016/S0005-7967(01)00127-9
3. Lauer, J., Moreno-Lypez, L., Manktelow, A., Carroll E. L., Outtrim, J.G., Coles, J.P., ... Stamatakis, E. A. (2017). Neural correlates of visual memory in patients with diffuse axonal injury. *Brain Inj*, 31(11), 1513-1520. doi:10.1080/02699052.2017.1341998
4. Shum, D. H., Harris, D., & O'Gorman, J. G. (2000). Effects of severe traumatic brain injury on visual memory. *J Clin Exp Neuropsychol*, 22(1), 25-39. doi: 10.1076/1380-3395(200002)22:1;1-8;FT025
5. Knyr, O., Filimonova, N., Makarchuk, M., Zyma, I., Kalnysh, V., & Cheburkova, A. (2018). Interregional brain interaction in visual working memory of military men with traumatic brain injuries. *Naukovyi visnyk Shkhidnoievropeiskoho natsionalnoho universytetu imeni Lesi Ukrainky. Seriya: Biologichni nauky (National East European Lesia Ukrainka University scientific bulletin. Serie: Biological sciences) 2018. № 8(381). С.75-85. (In Ukr)*
6. Maia, P. D., & Kutz, J. N. (2017). Reaction time impairments in decision-making networks as a diagnostic marker for traumatic brain injuries and neurodegenerative diseases. *Comput Neurosci*, 42(3), 323-347. doi: 10.1007/s10827-017-0643-y
7. Kulaychev, A. P. (2009). About the informativeness of coherent analysis. *Zhurnal vysshey nervnoy deyatel'nosti (Journal of higher nervous activity)*, 59, 766-775. (In Rus)
8. Domenech, P., & Koechlin, E. (2015). Executive control and decision-making in the prefrontal cortex. *Curr Opin Behav Sci*, 1, 101-106. doi: 10.1016/j.cobeha.2014.10.007
9. Hampshire, A., Chamberlain, S. R., Monti, M. M., Duncan, J., & Owen, A. M. (2010). The role of the right inferior frontal gyrus: inhibition and attentional control. *Neuroimage*, 50(3), 1313-1319. doi: 10.1016/j.neuroimage.2009.12.109
10. Christophel, T. B., Klink, P. C., Spitzer, B., Roelfsema, P. R., & Haynes, J. D. (2017). The distributed nature of working memory. *Trends Cogn Sci*, 21(2), 111-124. doi: 10.1016/j.tics.2016.12.007
11. Daume, J., Gruber, T., Engel, A. K., & Fries, U. (2017). Phase-amplitude coupling and long-range phase synchronization reveal frontotemporal interactions during visual working memory. *J Neurosci*, 37(2), 313-322. doi: 10.1523/JNEUROSCI.2130-16.2016
12. Ranganath, C., & D'Esposito, M. (2005). Directing the mind's eye: prefrontal, inferior and medial temporal mechanisms for visual working memory. *Curr Opin Neurobiol*, 15(2), 175-182. doi: 10.1016/j.conb.2005.03.017
13. Knyr, O., Filimonova, N., Makarchuk, M., Cheburkova, A., Zyma, I., & Kalnysh, V. (2018). Features of interregional interaction in the brain of military men with traumatic brain injuries during the testing of simple sensory-motor reaction. *Visnyk Kyivskoho natsionalnoho universytetu imeni Tarasa Shevchenka: Biologichni nauky (Taras Shevchenko National University of Kyiv bulletin: Biology)*, 75, 50-54. (In Ukr)
14. Vozniuk, V., Filimonova, N., Makarchuk, M., Zyma, I., Horbunov, O., Kalnysh, V. (2018) Features of heart rate regulation and activity of the brain during testing the reaction of choice in the military man with

- traumatic brain injury. *Visnyk Kyivskoho natsionalnoho niversytetu imeni Tarasa Shevchenka: Problemi reguliacii fiziologichnich funkcij* (Taras Shevchenko National University of Kyiv bulletin: Problems of physiologic functions regulation), 25, 26-31..(In Ukr)
15. Slotnick, S. D., & Schacter, D. L. (2006). The nature of memory related activity in early visual areas. *Neuropsychologia*, 44(14), 2874-2886. doi: 10.1016/j.neuropsychologia.2006.06.021
  16. Gerlacha, C., Aasidea, C. T., Humphreys, G. W., Gade, A., Paulson, O. B., & Law, I. (2002). Brain activity related to integrative processes in visual object recognition: bottom-up integration and the modulatory influence of stored knowledge. *Neuropsychologia*, 40(8), 1254-1267. doi:10.1016/S0028-3932(01)00222-6
  17. Albers, A. M., Kok, P., Toni, I., Dijkerman, H. C., & de Lange, F. P. (2013). Shared representations for working memory and mental imagery in early visual cortex. *Curr Biol*, 23(15), 1427-1431. doi:10.1016/j.cub.2013.05.065
  18. Ernst, M., Nelson, E. E., McClure, E. B., Monk, C. S., Munson, S., Eshel, N., ... Pine, D. S. (2004). Choice selection and reward anticipation: an fMRI study. *Neuropsychologia*, 42(12), 1585-1597. doi:10.1016/j.neuropsychologia.2004.05.011
  19. Prabhakaran, V., Narayanan, K., Zhao, Z., & Gabrieli, J. D. (2000). Integration of diverse information in working memory within the frontal lobe. *Nat Neurosci*, 3(1), 85-90. doi:10.1038/71156
  20. Tovar-Moll, F., Monteiro, M., Andrade, J., Bramati, I. E., Vianna-Barbosa, R., Marins, T., ... Lent, R. (2014). Structural and functional brain rewiring clarifies preserved interhemispheric transfer in humans born without the corpus callosum. *Proceedings of the National Academy of Sciences*, 111(21), 7843-7848. doi:10.1073/pnas.1400806111

**Summary.** *Filimonova N., Makarchuk M., Zyma I., Kalnysh V., Cheburkova A., Torgalo E. Features of interregional interaction in the brain of military men with traumatic brain injuries during testing visual working memory on complex stimuli.*

**Introduction.** *Traumatic brain injuries (TBI) cause a variety of cognitive impairments, which consist in degradation of memory, attention, problems with the perception and understanding of information, a decrease in control and the adoption of impulsive decisions, and much more. A key motivation for exploring the capacity of visual working memory (VWM) is that it is a predictor of intelligence and correlates with the ability to suppress unwanted, obsessive thoughts and recollections.*

**Purpose.** *The purpose of the work was to determine the effectiveness of visual working memory on complex stimuli (VWMC) and to determine the neural networks and the corresponding brain structures that are involved during the testing of the VWMC in the brain of the military men of the Armed Forces of Ukraine, who took part in the operations in the east of Ukraine and have TBI, later – military men with TBI.*

**Methods.** *This study involved 16 male volunteers, right-handed, aged 18-21, without complaints of health - students of Taras Shevchenko National University of Kyiv (control group) and 17 male volunteers, right-handed, aged 27-43, military men with TBI - patients of the Institute for Occupational Health of the NAMS of Ukraine, SI, Kyiv. EEG studies, coherent analysis and analysis of brain dipoles of brain activity using the Loreta program during testing of VWMC.*

**Results.** *When testing VWMC in a group of military men with TBI and the accuracy and time of reaction were significantly worse compared with the control group: 0.44 [0.32; 0.48] relative error vs. 0.28 [0.23; 0.36] relative error \*; reaction time 1326 [1056; 1588] ms vs. 921 [767; 999] ms \*\*.*

**Conclusion.** *It was showed that mnemonic and executive functions in the control group at increase cognitive load were dependent on a common front-parietal neural network in which integration, coordination, prognostications and control of the relevant processes were carried out (strategic decision-making system), while the military men with TBI discovered an occipital-parietal system for storing information based on distinguished features and imaginary planning of motor answer (associative decision-making system).*

**Key words:** *visual working memory, increased complexity stimuli, traumatic brain injuries, concussion, EEG, coherence, LORETA.*

Одержано редакцією 08. 04. 2019

Прийнято до публікації 19. 06. 2019