

## МОРФОФУНКЦІОНАЛЬНИЙ СТАН НАДНИРКОВИХ ЗАЛОЗ ЗА УМОВ ТРИВАЛОЇ ДІЇ ЧЕРВОНОГО ШЛАМУ

*Отримані нові дані відносно характеру і динаміки морфофункціональних змін в адренкортикоцитах різних зон кори надниркових залоз за умов тривалої дії на організм червоного шламу. Встановлена залежність змін структури і функції клітин кори наднирників від тривалості дії червоного шламу у тварин різного віку.*

**Ключові слова:** надниркові залози, адренкортикоцити, структурно-функціональний стан, червоний шлам.

**Постановка проблеми.** Відомо, що червоний шлам, що є відходом промислового процесу виробництва алюмінію досить шкідливий для здоров'я людини та всього живого. В його складі присутні сильні луги, виявляються важкі метали (свинець, вісмут, ртуть тощо) та інші речовини. Наслідки впливу червоного шламу на здоров'я людини і тварин складні та багатогранні. Вони проявляються у дітей в зниженні інтелектуального рівня і зростання агресивності, у дорослих – в підвищенні артеріального тиску, онімінні кінцівок, м'язових, головному болях, болі в животі, зниженні пам'яті, імунітету, погіршенні потенції, недокрів'я, ураженнях печінки і нирок та можуть провокувати розвиток ракових пухлин [1]. Особливо небезпечна дія червоного шламу та його складових на морфофункціональний стан залоз внутрішньої секреції, зокрема гіпоталамо-гіпофізарної системи та органів залежних від гіпофізу і в першу чергу надниркових залоз [1; 5].

**Аналіз останніх досліджень і публікацій.** Незважаючи на численні дослідження щодо негативного впливу складових червоного шламу на організм ссавців [1; 5], на сьогоднішній день недостатньо вивченими лишаються питання синергійного впливу складових червоного шламу, що діють у малих дозах, але з тривалою експозицією. Аналогічно, не мають свого завершення результати досліджень про специфіку токсичної дії вказаних токсикантів на різні вікові групи ссавців, хоча в реальних умовах токсикації піддається не одне покоління людей і тварин. Як свідчать дані морфофункціональні зміни органів ендокринної системи, зокрема наднирників за умов впливу різноманітних токсичних речовин неодноразово висвітлювались в літературі [1; 4; 5]. При цьому, аналіз джерел літератури свідчить про фрагментарність і недостатність вивчення питань морфологічних і функціональних змін в надниркових залозах при комплексній дії складових червоного шламу різної тривалості [5].

**Мета статті:** дослідити особливості морфофункціональних змін і напрямку репаративних процесів в адренкортикоцитах кори наднирників у тварин різного віку при дії на організм червоного шламу.

### Методика

Робота проведена на 60 нелінійних білих щурах-самцях різного віку: 14-, 45- і 180-добові (контрольна і піддослідна групи). Тривала дія червоного шламу на організм щурів досягалась щоденним перебуванням тварин на шламовій підстилці товщиною 5-7 мм (з щотижневим оновленням), починаючи з дня народження. Утримання і використання лабораторних тварин відповідало правилам «Європейської конвенції захисту хребетних тварин, які використовуються з експериментальною метою та іншою науковою метою, а також методам, що рекомендовані національними нормами з біоетики і проведені у відповідності з Законом України «Про захист тварин від жорстокого поводження» (№ 1759-VI от 15.12.2009).

Органометричне дослідження маси тіла тварин та сумарної маси обох наднирників проводили на торсійних хімічних вагах з граничним навантаженням

1000 мг з точністю до 1 мг. Визначали абсолютну масу (мг), вираховували відносну масу залоз (у відсотках, по відношенню до маси тіла). У наднирниках контрольних і піддослідних тварин вимірювали товщину капсули, ширину кори і трьох її складових зон у мкм (клубочкової, пучкової і сітчастої). Визначали динаміку співвідношення різних зон кори надниркових залоз (у процентах). Розрахунок проводили за даними надниркових залоз у 10 тварин кожної групи. З метою уточнення рівня функціональної активності досліджуваних структур кори наднирників використовували інтегральний показник: індекс функціональної активності (ІФА). У корі загально визначеною методикою вираховували середні об'єми клітин, їх ядер і ядерць. Отримані дані виражали у мкм<sup>3</sup>. Звертали увагу на динаміку змін кількості адренкортикоцитів з темною або світлою цитоплазмою, що стало підставою для визначення функціонального стану даних клітин. Вираховували індекс васкуляризації паренхіми кори надниркових залоз. Застосовуючи набори реактивів “СтероїдІФА-кортизол” методом твердофазного імуноферментного аналізу визначали концентрацію кортизолу в периферичній крові тварин. Варіаційно-статистичну обробку всіх отриманих показників експерименту здійснювали за методом Стьюдента – Фішера за допомогою комп'ютерних програм Excel-2000, Sigma Plot з обробкою графічних зображень [2; 3].

### Результати та обговорення

Як показали дослідження у 14-добових щурів після дії червоного шламу абсолютна маса надниркових залоз зростала на 23,2% (порівняно з контрольними тваринами), тоді як відносна маса підвищувалась на 50,0%, що очевидно було пов'язано з вираженим збільшенням абсолютної маси залоз. Зовнішня сполучнотканинна капсула наднирників потовщувалась на 15,0% з утворенням під нею скупчень активних фіброblastів і клітин з початковими ознаками диференціювання адренкортикоцитів, що співпадає з результатами досліджень О. В. Рогозиної і співавторів [5]. При цьому, виявлялась гіпертрофія кори наднирників на 12,3% (в основному за рахунок потовщення сітчастої зони) (табл. 1).

Таблиця 1

Морфометричні показники надниркових залоз у щурів після дії червоного шламу ( $M \pm m / n=10$ )

Показники	Вік тварин, діб					
	14	Відхилення від контролю, %	45	Відхилення від контролю, %	180	Відхилення від контролю, %
Маса тіла тварин, г	48,5±3,4	+12,0	155,3±12,3	-6,3	529,2±14,8	-0,6
	43,3±2,8		165,8±14,3		532,4±17,7	
Маса наднирників, мг	13,8±1,2*	+23,2	25,9±2,8**	-27,0	98,1±11,4	-8,9
	11,2±1,0		35,5±1,3		107,7±13,2	
Ширина капсула, мкм	32,9±11,7	+15,0	71,8±9,1*	-17,8	99,6±9,3	-8,5
	28,6±7,0		87,4±2,2		108,9±11,5	
Ширина кори, мкм	445,8±12,9	+12,3	467,9±17,1	-12,3	981,9±16,7	-10,3
	396,8±15,2		533,4±13,4		1094,1±37,3	
Ширина клубочкової зони, мкм	57,3±2,9	+7,7	48,7±5,6**	-37,7	82,3±8,1**	-41,2
	53,2±5,3		78,2±3,6		140,0±11,5	
Ширина пучкової зони, мкм	312,6±10,6	+10,8	334,9±18,0	-7,7	755,9±21,7	-5,0
	282,2±11,2		363,0±10,4		795,6±31,8	
Ширина сітчастої зони, мкм	75,9±2,4**	+23,6	84,3±8,0	-8,6	143,7±12,9	-9,4
	61,4±2,5		92,2±6,5		158,6±10,5	

Примітка: в чисельнику – дослід, в знаменнику – контроль;

\* –  $P < 0,05$ ; \*\* –  $P < 0,01$ ; \*\*\* –  $P < 0,001$  порівняно з контролем

Серед зон кори: клубочкова зона розширювалась на 7,7%, пучкова на 10,8% і сітчаста на 23,6%. Капіляри кори були розширені і повнокровні в усіх зонах. Однак, максимальна гіперемія визначалась в сітчастій зоні, особливо на межі з мозковою речовиною. Індекс васкуляризації паренхіми залози підвищувався на 83,3%.

Середні об'єми клітин у клубочковій зоні суттєво не змінювались, тоді як каріометричні дані зростали на 11,9%, нуклеометричні на 12,8% відносно контролю. Показник ЯЦС у клітинах знижувався на 2,1%, що свідчило про посилення їх функції. ІФА в адренкортикоцитах цієї зони підвищувався на 20,5% і становив  $130,4 \pm 12,1$ . У цитоплазмі адренкортикоцитів відмічалось накопичення ліпідних включень.

У пучковій зоні збільшувалась кількість клітин із світлою ущільненою цитоплазмою, що є, як відомо одним з показників підвищення рівня стероїдогенезу. Об'єми клітин пучкової зони, їх ядер і ядерець вірогідно збільшувались відповідно на 12,1%, 23,2% і 22,0%, тоді як ЯЦС у клітинах зменшувалось на 8,1%, порівняно з контролем (табл. 2).

Таблиця 2

Морфометричні показники адренкортикоцитів пучкової зони кори наднирників щурів після дії червоного шלאму ( $M \pm m / n=10$ )

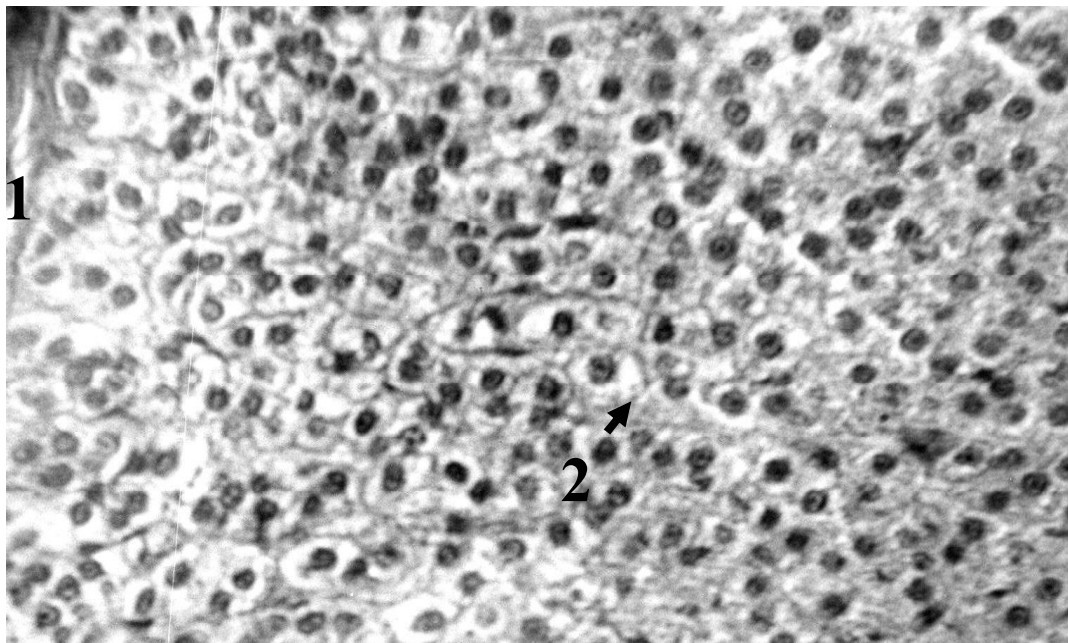
Показники	Вік тварин, діб					
	14	Відхилення від контролю, %	45	Відхилення від контролю, %	180	Відхилення від контролю, %
Середні об'єми клітин (мкм <sup>3</sup> )	$1398,8 \pm 29,8^*$	+12,1	$1539,9 \pm 22,7^*$	-12,0	$2208,9 \pm 29,1$	-1,9
	$1247,5 \pm 41,5$		$1750,6 \pm 31,6$		$2251,3 \pm 31,1$	
Середні об'єми ядер (мкм <sup>3</sup> )	$411,9 \pm 21,7^{**}$	+23,2	$472,3 \pm 12,8^{**}$	-24,4	$825,8 \pm 25,0$	-3,4
	$334,2 \pm 15,8$		$624,7 \pm 13,7$		$858,1 \pm 22,4$	
Середні об'єми ядерець (мкм <sup>3</sup> )	$19,4 \pm 0,8^{**}$	+22,0	$23,0 \pm 1,0^{**}$	-38,7	$44,9 \pm 1,2^*$	-14,8
	$15,9 \pm 0,9$		$37,5 \pm 0,6$		$52,7 \pm 1,1$	
Ядерно-цитоплазматичне співвідношення (ЯЦС)	1:3,4	-8,1	$1:3,6^{**}$	+28,6	1:2,6	0
	1:3,7		1:2,8		1:2,6	
Ядерцево-ядерне співвідношення (ЯЯС)	1:21,2	+0,9	$1:20,5^{**}$	+23,5	$1:18,4^*$	+12,9
	1:21,0		1:16,6		1:16,3	

Примітка: в чисельнику – дослід, в знаменнику – контроль  
\* –  $P < 0,05$ ; \*\* –  $P < 0,01$ ; \*\*\* –  $P < 0,001$  порівняно з контролем

У цитоплазмі адренкортикоцитів відмічалось зростання кількості порожніх і заповнених ліпідами ліпосом (рис. 1). При цьому, визначалось збільшення вмісту кортизолу в периферійній крові на 21,2%. Індекс функціональної активності в адренкортикоцитах пучкової зони підвищувався на 36,5%.

Структурні ознаки посилення функції відмічались і в клітинах сітчастої зони. Об'єми цих клітин, їх ядер і ядерець у 14-добових піддослідних тварин зростали відповідно на 7,0%, 28,2% і 36,2%, порівняно з контролем. Показник ЯЦС в адренкортикоцитах знижувався на 17,8%. ІФА в клітинах сітчастої зони підвищувався на 36,9%.

Таким чином, на підставі отриманих даних ми можемо зробити висновок, що у піддослідних щурів 14-добового віку за умов дії червоного шלאму спостерігались нерізко виражені ознаки розвитку стресорної реакції, що виявлялось у підвищенні функціонального напруження в адренкортикоцитах пучкової зони наднирників. Часто при стрес-реакції співдружно реагують посиленням функції і клітини сітчастої зони, що спостерігалось і в нашому дослідженні. Що стосується реакції клубочкової зони, в клітинах якої визначались структурні ознаки також посилення функції, то клітини цієї зони, як відомо, знаходяться поза регуляційним впливом адренкортикотропного гормону і проява їх гіперфункції, можливо, була обумовлена прямою токсичною дією червоного шלאму на біосинтетичні процеси мінералокортикоїдів.



**Рис. 1.** Надниркова залоза 14-добового щура після дії червоного шламу. Капсула потовщена (1). У цитоплазмі клітин пучкової зони накопичення ліпосом (2) і ознаки підвищення функції. Фарбування: гематоксиліном і еозином. Об.90, ок.15.

Таким чином, на підставі отриманих даних ми можемо зробити висновок, що у піддослідних щурів 14-добового віку за умов дії червоного шламу спостерігались нерізко виражені ознаки розвитку стресорної реакції, що виявлялось у підвищенні функціонального напруження в адренкортикоцитах пучкової зони наднирників. Часто при стрес-реакції співдружно реагують посиленням функції і клітини сітчастої зони, що спостерігалось і в нашому дослідженні. Що стосується реакції клубочкової зони, в клітинах якої визначались структурні ознаки також посилення функції, то клітини цієї зони, як відомо, знаходяться поза регуляційним впливом адренкортикотропного гормону і проява їх гіперфункції, можливо, була обумовлена прямою токсичною дією червоного шламу на біосинтетичні процеси мінералокортикоїдів.

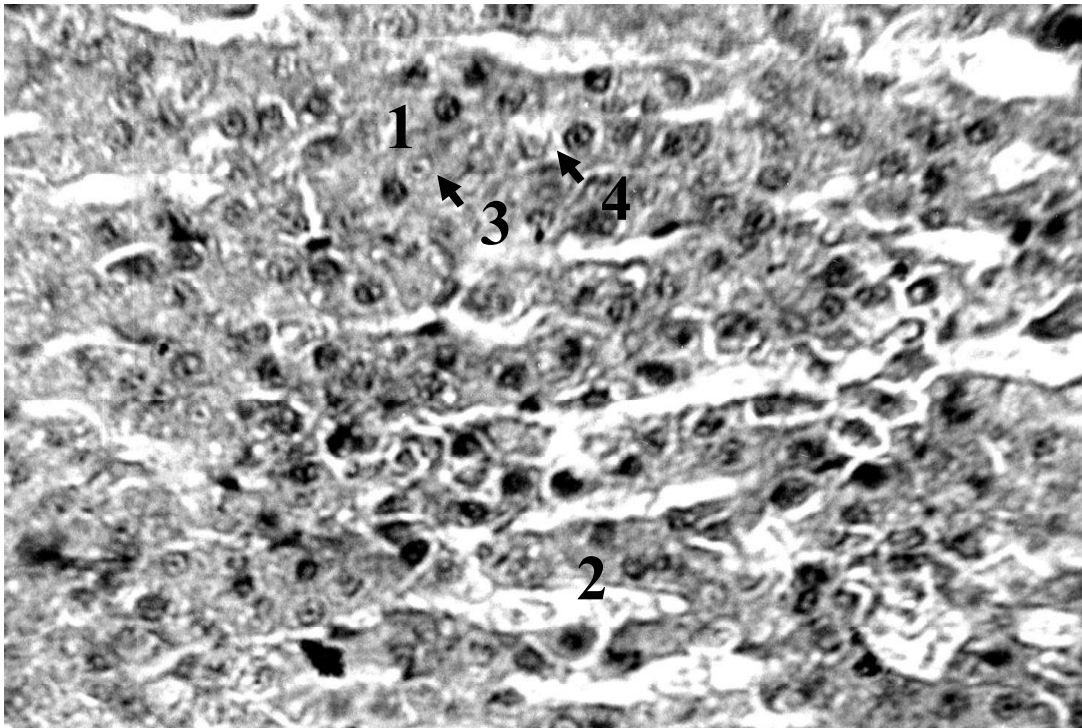
У 45-добових щурів за умов дії червоного шламу відмічалось зменшення абсолютної маси надниркових залоз (на 27,0%), порівняно з контрольними тваринами, тоді як відносна маса майже відповідала контролю. Спостерігалось потовщення капсули залоз на 16,5%. Товщина кори зменшувалась на 12,3% і становила  $467,9 \pm 17,1$  мкм. Кора була різко звужена за рахунок клубочкової зони на 37,7%, пучкової зони на 7,7% і сітчастої зони на 8,6% (табл. 1). Кровонаповнення залози залишалось підвищеним. Індекс васкуляризації паренхіми залози підвищувався на 71,4% і складав  $0,60 \pm 0,03$ .

У клубочковій зоні виявлялось зменшення середніх об'ємів клітин на 15,0%, каріометричних показників на 9,7% і нуклеометричних – на 29,3%, порівняно з контролем. Середній показник ЯЦС у клітинах клубочкової зони зростав на 2,9%, тоді як ЯСС – на 27,6%. ІФА в адренкортикоцитах зменшувався на 43,8%. У цитоплазмі клітин відмічалось зменшення кількості ліпідних включень.

У пучковій зоні 45-добових піддослідних щурів визначалась дисконплектація тяжів залозистих елементів, часто виявлялись очаги деструкції. В окремих клітинах пучкової зони відмічались ознаки дистрофічних змін: нерівномірне забарвлення цитоплазми, поява еозинофільних крапель і брилок. Переважали клітини з темною цитоплазмою. Спостерігалась вакуолізація окремих груп темних клітин та просвітлення їх цитоплазми (рис. 2). Відмічались структурні ознаки зниження їх функції, що

супроводжувалось зменшенням об'ємів цих адренкортикоцитів на 12,0%, їх ядер на 24,4% і ядерець на 38,7%. Показник ЯЦС у клітинах пучкової зони зростав на 28,6%, а ЯЯС – на 23,5% (табл.2). ІФА в клітинах пучкової зони знижувався на 30,2%. У цитоплазмі цих клітин зменшувалась кількість ліпідних включень, що за думкою Рогозиної і співавторів [5] може свідчити про посилене споживання холестерину в результаті попередньої активації стероїдогенезу. При цьому, рівень кортизолу в крові піддослідних щурів знижувався на 13,0%, порівняно з контролем.

У сітчастій зоні виявлялось різке повнокров'я, місцями з ділянками крововиливів. Середні об'єми адренкортикоцитів, їх ядер і ядерець зменшувались відповідно на 11,3%, 25,8% і 20,1%. ЯЦС у клітинах сітчастої зони зростало на 15,6%, ЯЯС – на 5,1%. У цитоплазмі клітин відмічалось зменшення кількості ліпідних включень. ІФА в клітинах сітчастої зони показував про послаблення функціональної активності на 32,2%.



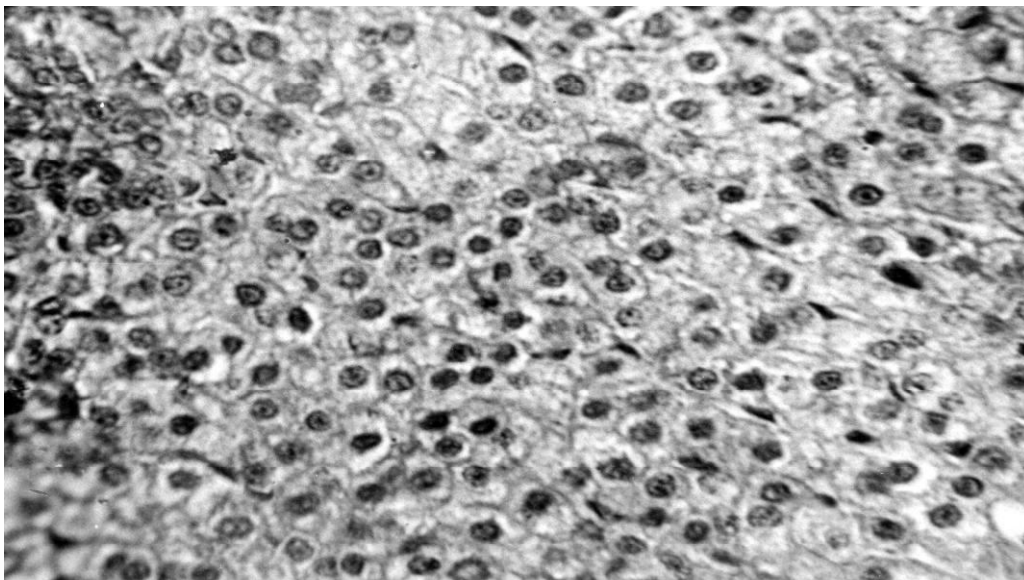
**Рис. 2.** Надниркова залоза 45-добового щура після тривалої дії червоного шלאму. Об'єми адренкортикоцитів, їх ядер та ядерець у пучковій (1) і сітчастій (2) зонах зменшені. В клітинах пучкової зони нерівномірне забарвлення цитоплазми, поява еозинофільних крапель і брилок (3). Переважання клітин з темною цитоплазмою. Ознаки вакуолязації в цитоплазмі клітин (4). Фарбування: гематоксилином і еозином. Об.90, ок.15.

Отже, у 45-добових піддослідних тварин ознаки стрес-реакції посилювались. Знижувалась функціональна активність адренкортикоцитів усіх зон кори надниркових залоз, що, очевидно було проявом порушення принципу негативного зворотного зв'язку в роботі гіпоталамо-гіпофізарно-надниркової системи. При цьому, в адренкортикоцитах пучкової зони наднирників визначались ознаки дистрофічних змін.

На 180-добу дії червоного шלאму сумарна маса надниркових залоз виявлялась меншою на 8,3% порівняно з контролем, тоді як відносна маса залоз відповідала показникам інтактних тварин. Товщина капсули залози зменшувалась на 8,5%, також як і ширина кори (на 10,3%) за рахунок зменшення в основному клубочкової зони на 41,2%, пучкової – на 5,0% і сітчастої – на 9,4% (табл.1). Кровонаповнення кори залишалось дещо підвищеним на 4,0%.

У клубочковій зоні наднирників відбувалось формування нових клубочків, які складались з молодих адренкортикоцитів із збереженою структурою. В кортикоцитах визначались структурні ознаки послаблення функції. Це супроводжувались зменшенням розмірів клітин на 3,9%, каріометричних показників – на 4,9% і нуклеометричних – на 9,7%, порівняно з контролем. Ядерно-цитоплазматичне і ядерцево-ядерне співвідношення зростали відповідно на 3,0% і 5,3%. На низькому рівні залишався показник ІФА, що знижувався на 44,1%.

В деяких ділянках пучкової зони виявлялось порушення морфогенезу. При цьому, тяжі адренкортикоцитів втрачали правильний хід і розташовувались суцільним пластом, щільно прилягаючи один до одного. Серед клітин спостерігалось збільшення кількості адренкортикоцитів зі світлою цитоплазмою, порівняно з 45-добовими піддослідними щурами (рис. 3). При цьому, морфометричні дані цих клітин показували про зниження їх функціональної активності. Зменшувались об'єми ядер адренкортикоцитів на 3,4% і ядерцець на 14,8%. Показник ЯЯС в клітинах підвищувався на 12,9% (табл.2). Рівень кортизолу в крові піддослідних тварин знижувався на 5,4%. Відносно контролю низьким (на 8,4%) визначався ІФА в адренкортикоцитах.



**Рис. 3.** Надниркова залоза 180-добового щура після тривалої дії червоного шламу. Збільшення кількості клітин пучкової зони зі світлою цитоплазмою. Каріометричні і нуклеометричні показники адренкортикоцитів знижені. Фарбування: гематоксиліном і еозином. Об.40, ок.15.

Функціональна активність в адренкортикоцитах сітчастої зони була також нижче рівня контрольних тварин. Відбувалось зменшення об'ємів їх ядер на 5,3% і ядерцець на 21,7%. ЯЦС і ЯЯС в даних клітинах зростало відповідно на 4,0% і 20,9%. Показник ІФА знижувався на 14,2%.

**Висновки.** Дія червоного шламу на організм тварин протягом 14 діб приводить до нерізко виражених ознак розвитку стресорної реакції, що виявляється у підвищенні функціональної активності в адренкортикоцитах кори наднирників. У 45-добових піддослідних тварин ознаки стрес-реакції посилюються. Знижується функція в адренкортикоцитах усіх зон кори надниркових залоз. При цьому, в клітинах пучкової зони визначаються структурні ознаки дистрофічних змін. У більш віддалені терміни дії червоного шламу (на 180 добу життя піддослідних тварин) в наднирниках зниження функції продовжується і відбувається на фоні дистрофічних змін в адренкортикоцитах кори наднирників та зменшення кортизолу в периферичній крові, що характерно для стадії виснаження загального адаптаційного синдрому.

**Література**

1. Карташев А.Г. Влияние хронических факторов в постнатальном онтогенезе животных / А.Г. Карташев. – Томск: «В-Спектр», 2010. – 122 с.
2. Лапач С. К. Статистические методы в медико-биологических исследованиях с использованием Excel. / С. К. Лапач, А. В. Чубенко, П. Н. Бабич – К. : МОРИОН, 2001. – С. 144-155.
3. Лях Ю. Е. Основы компьютерной биостатистики / Ю. Е. Лях. - Донецк, 2006. – 211 с.
4. Пикалюк В.С. Органы внутренней секреции. / В.С. Пикалюк. В.П. Шкурченко, С.А. Кутя – Симферополь, 2007. – 96 с.
5. Рогозина О.В. Морфология аденогипофиза и надпочечников под воздействием свинцовой интоксикации та ее корекции / О.В. Рогозина, Н.Ю. Озерова, Н.К. Каширина // Світ медицини та біології. – 2009. – № 3. – С. 136 – 140.

**References**

1. Kartashev A.G. (2010) *Effect of chronic factors in postnatal ontogenesis of animals*. Tomsk: "In-Spectrum" (in Russ.).
2. Lapach S.K.(2001) *Statistical methods in biomedical research using Excel*. K: MORION (in Russ.).
3. Liakh Yu.E. (2006) *Basics of computer biostatistics*. Donetsk (in Russ.).
4. Pykaliuk V.S., Shkurenko V.P., & Kutia S.A. (2007) *Organs of internal secretion* Simferopol (in Russ.).
5. Rogozina O.V., Ozerova N.Yu., & Kashirina N.K. (2009) *Morphology of adenohipophysys and adrenal glands under the influence of lead intoxication and its correction* (World of medicine and biology), 3, 136-140 (in Russ.).

**Summary. Boretskyi G. G., Rozhkov I. M. Morphofunctional state of adrenal glands under the prolonged exposure of the red mud.**

**Introduction.** By means of modern techniques, new data, regarding the character and dynamics of structural changes in adrenal cortical cells under condition of prolonged organism exposure of the red mud, has been obtained.

**Purpose.** To evaluate the dynamics of the structural changes and the direction of reparative processes in adrenal cortical cells of animals of all ages under organism exposure of the red mud.

**Methods.** In the adrenal glands of control and experimental animals was measured the thickness of the capsule, the width of the cortex and its three constituent zones (glomerulata, fasciculata and reticulata). In the cortex generally accepted methodology calculated the average volume of the cells, their nuclei and nucleoli. Studying the dynamics of changes in the number of adrenocorticocytes with dark or light and using kits of reagent «steroidIFA-cortisol» determined the concentration of cortisol in peripheral blood of animal.

**Results.** The article investigates the structural changes of zona fasciculata adrenal cortical cells under the prolonged exposure of the red mud. It was established that the red mud exposure on the rats for 14 days causes increased adrenocortical functional, which was accompanied by corresponding changes in the structure of these cells and the morphometric data. The red mud exposure on 45-day-old rats reduces adrenocortical function and causes significant dystrophic and degenerative rearrangement in these cells. On the 180th day of the experiment adrenocorticocytes reduction function is accompanied by structural changes that are characteristic of the depletion stage of general adaptation syndrome.

**Originality.** Using modern biomedical research methods, new data regarding the character and dynamics of structural changes in adrenal cortical cells under the prolonged exposure of the red mud, has been obtained. The dependence of changes of the structure and the function of adrenal cortical cells on the duration of the red mud exposure in animals' organisms of all ages has been established.

**Conclusion.** The prolonged exposure of the red mud on animals' organisms leads to significant changes in the structural organization in adrenal cortical cells, the character of which depends on both the duration of the red mud exposure as well as on the animals' age.

**Key words:** adrenal gland, zona fasciculata, adrenal cortical cells, structure, red mud.

**Миколаївський національний університет імені В.О. Сухомлинського**

*Одержано редакцією 23.12.2015  
Прийнято до публікації 05.10.2016*